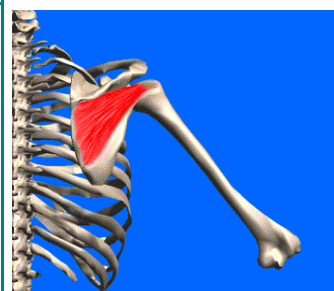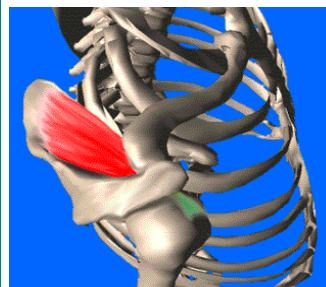
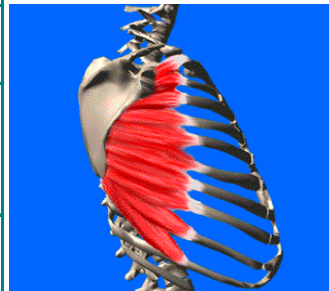
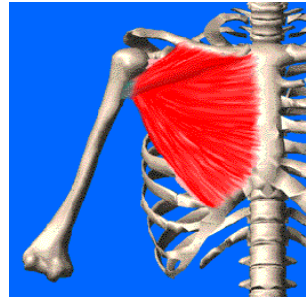
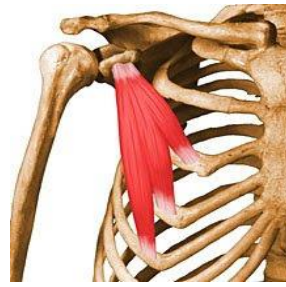
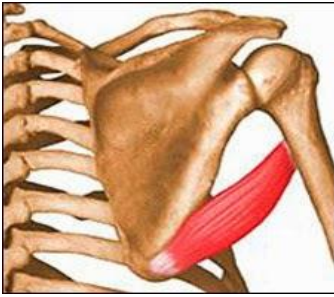

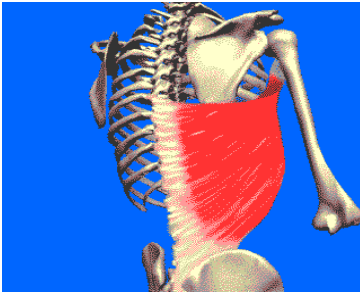


| Groupe musculaire antérieur de l'épaule : plan | | | |
|---|--|----------------------|--|
| Petit pectoral | apophyse coracoïde | K3 à K5 | abaisse le moignon de l'épaule (ferme pince costo-claviculaire), inspireur ds l'autre sens |
| Groupe musculaire antérieur de l'épaule : plan superficiel | | | |
| Grand pectoral | 2/3 médial de la clavicule face ant du manubrium sternal C2 à C6 | gouttière bicipitale | adducteur, fléchisseur et rotateur medial du bras, inspireur |
| Groupe musculaire interne | | | |
| Grand Dentelé | bord interne de la scapula | K1 à K10 | antepulseur de l'épaule, fixateur de la scapula |
| Groupe musculaire postérieur | | | |
| Sous-scapulaire | fosse scapulaire antérieur | trochin | rotateur médial de l'humérus |
| Supra épineux | fosse sus épineuse de la scapula | trochiter | muscle starter de l'abduction de l'épaule, sa rupture entraîne une impossibilité de ce mvt |
| Sous épineux | fosse sous épineuse de la scapula | trochiter | rotateur externe |

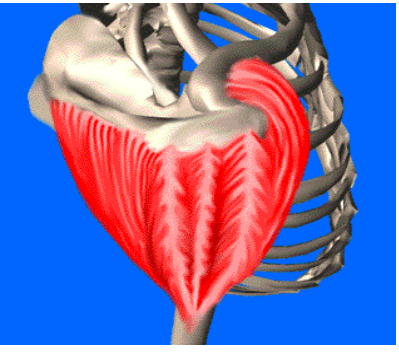


| | | | | |
|-------------------|--|----------------------|--------------------------------------|--|
| Grand rond | le long de la moitié inf. du bord latéral de la scapula | gouttière bicipitale | adducteur et rotateur médial du bras |  |
|-------------------|--|----------------------|--------------------------------------|--|

| | | | | |
|-------------------|--|-----------|----------------------|--|
| Petit rond | le long de la moitié sup. du bord latéral de la scapula | trochiter | rotateur lat du bras |  |
|-------------------|--|-----------|----------------------|--|


| | | | | |
|---------------------|----------------------|--|-------------------------------|---|
| Grand dorsal | gouttière bicipitale | aponévrose de D7 au coccyx compris, déborde sur la crête iliaque | add, flech et rot int du bras |  |
|---------------------|----------------------|--|-------------------------------|---|

Groupe musculaire externe

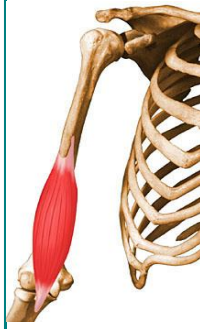| | | | | |
|--------------------------------------|--|---|---|--|
| Deltoïde (3 fsx à distinguer) | bord ant. du tiers lat de la clavicule bord latéral de l'acromion épine scapulaire : bord post | 1/3 sup. du bord ant et de la face lat de l'humérus par le v deltoïdien | clav : abduction, flexion b/ep, rot interne épineux : abduction, extension b/ep, rot externe acro : abducteur |  |
|--------------------------------------|--|---|---|--|

Les muscles du bras

Groupe musculaire antérieur du bras : plan profond

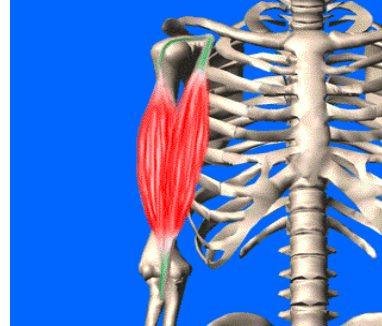
| | | | | |
|------------------------|-----------|---------------------------------|----------------------------------|--|
| Coraco brachial | coracoïde | 1/3 moyen face med de l'humérus | fléchisseur et adducteur du bras |  |
|------------------------|-----------|---------------------------------|----------------------------------|--|

| | | | |
|---------------------------|---|----------------------|--|
| Brachial antérieur | moitié inf. des faces lat et med de l'humérus, face ant des septum med et lat du bras | tubérosité coronoïde | fléchisseur de l'av-bras sur le bras et du bras sur l'avant-bras |
|---------------------------|---|----------------------|--|



Groupe musculaire antérieur du bras : plan superficiel

| | | | |
|------------------------|--|---------------------------------|---|
| Biceps brachial | courte portion : coracoïde longue portion: tubercule supra glénoïdien | tubérosité bicipitale du radius | fléchisseur de l'av-bras / bras, du bras / av-bras et du bras / thorax. Supinateur. |
|------------------------|--|---------------------------------|---|



Groupe musculaire postérieur du bras

| | | | |
|-------------------------|---------------------------|-------------------------|--|
| Triceps brachial | | | |
| longue portion | tubercule infra glénoïdal | | |
| chef latéral | gouttière de l'humérus | face post de l'olécrane | extenseur de l'av-bras sur le bras et du bras / Av-bras. Retropulsion bras / épaule. |
| chef médial | gouttière de l'humérus | | |

